

Palabras clave

Riñón, arteria, estenosis, Doppler color renal, ecografía.

Abreviaturas utilizadas

HTA: hipertensión arterial

IR: índice de resistencia

TA: tiempo de aceleración

VPS: velocidad pico sistólico

VFD: velocidad de fin de diástole

Síntesis Inicial

La enfermedad de las arterias renales conlleva a un sin número de patologías que afectan al parénquima renal y una de sus manifestaciones más importantes es la insuficiencia renal y la hipertensión arterial.

Existen varios métodos para diagnosticar la enfermedad de las arterias renales. La tomografía axial computada, la resonancia magnética nuclear y la medicina nuclear son algunos de esos métodos aunque su utilización se encuentra limitada ya sea por ser invasivos, de alto costo o con baja especificidad.

El Doppler color de las arterias renales se caracteriza por ser un método no invasivo altamente sensible y específico para diagnosticar enfermedad de la arteria renal.

INTRODUCCIÓN

La HTA es la enfermedad diagnosticada con mayor frecuencia en las sociedades occidentales de Europa y EE.UU. La de origen renovascular representa entre el 1% y el 10% de todos los casos de HTA; pero en algunos subgrupos como los ancianos con evidencia de enfermedad aterosclerótica o con HTA severa o acelerada, su prevalencia supera el 30%.

Los parámetros clínicos que sugieren una presunta HTA renovascular son HTA en sujetos jóvenes, HTA de origen reciente en mayores de 55 años, presencia de soplos abdominales, insuficiencia renal idiopática, HTA acelerada o refractaria, insuficiencia renal aguda en paciente tratados con inhibidores de la enzima convertidora de angiotensina.

Se ha establecido que la edad, la enfermedad vascular periférica, la insuficiencia cardíaca congestiva, niveles de creatinina mayores de 1,7 g/dl, el tabaquismo, sexo femenino, la presencia de HTA y de diabetes son factores predictivos de enfermedad renovascular.

La enfermedad renovascular es causada típicamente por dos tipos de lesiones: 1) fibrodisplasia y 2) arterioesclerosis. La primera puede ser medial o perimedial. Cuando es

medial se caracteriza por ser estenosante, por presentarse en mujeres jóvenes y por no evolucionar hacia la obstrucción. Cuando es perimedial, suele presentarse con estenosis severa en mujeres más jóvenes y tiende a progresar hacia la obstrucción. La lesión arterioesclerótica es la más frecuente, se localiza en el ostium y generalmente se asocia con lesiones vasculares en otras zonas del organismo.

MÉTODOS DE DIAGNÓSTICO

Al ser la HTA renovascular un trastorno potencialmente curable por reparación quirúrgica o por angioplastia, no es de sorprender que se desarrollaran una serie de métodos de pesquisa de la enfermedad. La arteriografía ha sido tradicionalmente la modalidad de referencia para evaluar la presencia de HTA renovascular ya que permite visualizar de forma directa las arterias renales; sin embargo, presenta varias desventajas que le son inherentes. Es invasiva y costosa, y no evalúa adecuadamente el significado funcional de la estenosis. Se debe tener en cuenta que la azotemia es bastante frecuente en pacientes con estenosis renal de origen arterioesclerótico, por lo que es preferible no recurrir a este método

como prueba pesquiza ya que puede provocar insuficiencia renal aguda y embolización ateromatosa de los riñones.

Para superar estas limitaciones se ha trabajado sobre una serie de pruebas no invasivas, pero algunas de ellas son inaceptables por su baja sensibilidad y especificidad, como la urografía endovenosa y el radiorenograma (entre 34-100% y 75-95 % según algunos autores). Otras técnicas son el radiorenograma con captopril y sin él, la angiorresonancia, la tomografía computada espiralada y el eco Doppler dúplex y color.

La determinación de la actividad de renina plasmática y el radiorenograma con captopril son seguros y no invasivos y se asocian con una sensibilidad y especificidad razonables. La renografía con captopril no es tan sensible en casos de estenosis bilateral de la arteria renal ni de pacientes con estenosis de un riñón solitario funcionante. Esta modalidad tampoco es muy sensible en sujetos con azotemia significativa, quienes representan al subgrupo que más necesita una prueba de pesquiza segura para la enfermedad renovascular. El flujo renal estimulado con captopril no constituye una evaluación anatómica del grado de estenosis, pero es excelente para determinar el nivel de compromiso funcional de una lesión estenótica.

La angiorresonancia es un método de pesquiza no invasivo atractivo para evaluar arterias renales. La mayoría de los segmentos pueden ser adecuadamente visualizados, y hoy en día es posible estudiarlos en forma tridimensional a través de la reconstrucción posterior al procesamiento. Sin embargo, esta técnica presenta dos importantes desventajas: es costosa y sobrestima el grado de estenosis.

La tomografía computada espiralada y tridimensional presenta imágenes excelentes de las arterias renales, pero requiere gran cantidad de material de contraste administrado en bolo, por lo que su aplicación es limitada en pacientes con azotemia.¹⁻²⁻³

Desde su introducción en 1984, el Doppler de las arterias renales ha ganado popularidad progresivamente. Además de no ser invasivo, reproducible y de costo relativamente bajo, combina la posibilidad de visualizar la estenosis (modo-B) con la de establecer sus consecuencias hemodinámicas a través de la determinación de índices de velocidad (Doppler) en la arteria renal principal y las arterias intrarrenales. Por consiguiente, ofrece información tanto anatómica como funcional. A diferencia de otras pruebas diagnósticas, sus resultados no se ven afectados por medicamentos que puedan estar tomando los pacientes, por el nivel de función renal ni por la enfermedad si es uni o bilateral o si afecta a un riñón único. El Doppler de las arterias renales es altamente sensible y específico para diagnosticar enfermedad significativa de la arteria renal. Sin embargo, es técnicamente demandante y su curva de aprendizaje es marcada, por lo que muchas veces se encuentran estudios técnicamente deficientes. Por ese motivo, cada laboratorio debe comparar los resultados Doppler con los de las arteriografías para asegurarse una buena correlación entre ambos métodos. El Doppler también es un buen método para efectuar controles (cada 6-12 meses) de pacientes que

han sido sometidos a intervenciones de las arterias renales; de este modo se pueden detectar re-estenosis y se puede intervenir antes que la arteria renal se ocluya. El tiempo estimado por estudio es de 20-30 minutos en manos de operadores experimentados.

A pesar de todos los avances tecnológicos, la principal dificultad técnica que presenta el Doppler de las arterias renales es el meteorismo, aunque también afectan sus resultados la obesidad, heridas y cicatrices, la tortuosidad de las arterias, calcificaciones aórticas y como con toda evaluación Doppler la necesidad de efectuar las determinaciones con un ángulo menor de 60 grados. Otro aspecto negativo frecuentemente mencionado de esta modalidad es su incapacidad de diferenciar entre estenosis moderadas (60-79%) de las severas (80-99%), tema al que nos referiremos más adelante.

DETECCIÓN DE LA ESTENOSIS DE LA ARTERIA RENAL MEDIANTE DOPPLER

La estenosis de la arteria renal mediante la técnica Doppler se detecta de dos formas: 1) por la alteración de la forma de onda en una posición distal a la estenosis y 2) por el aumento de la velocidad a nivel de la estenosis. Denominamos determinación intrarrenal a la que se realiza distal a la estenosis y extrarrenal a la que se practica a nivel de ésta. Los expertos todavía no alcanzaron un consenso sobre cuál de los dos métodos es más preciso, y algunos autores abogan por combinarlos a ambos junto con la comparación latero-lateral de los resultados.⁴⁻⁵⁻⁶

Determinación intrarrenal (fig. 76-1, 2, 3, 4)

Los cambios en la forma de onda intrarrenal son producto de la interacción entre la resistencia al flujo y la ductilidad arterial. Este fenómeno se traduce en el aumento del TA y en la disminución del IR, parámetros que determinan indirectamente la presencia de estenosis. El IR se calcula a partir de la fórmula *velocidad del pico sistólico-velocidad diastólica final/velocidad del pico sistólico*, y se diagnostica estenosis de la arteria renal cuando el resultado es $<0,60$. El TA se calcula de acuerdo con la fórmula t (ms) y es el tiempo transcurrido desde el final de la diástole hasta el primer pico sistólico, se diagnostica estenosis en el caso que el resultado sea $>0,90$ seg. La técnica del estudio intrarrenal consiste en determinar el IR y el TA en las arterias segmentarias o interlobares sobre los polos superior, medio e inferior del riñón, teniendo siempre en cuenta que el ángulo respete el trayecto de la arteria.⁷⁻⁸

Las ventajas de esta modalidad residen en que permite optimizar la isonación del ángulo y minimizar las dificultades asociadas con la anatomía del paciente, lo que hace que el estudio insuma menos tiempo y que sea viable en prácticamente todos los sujetos.

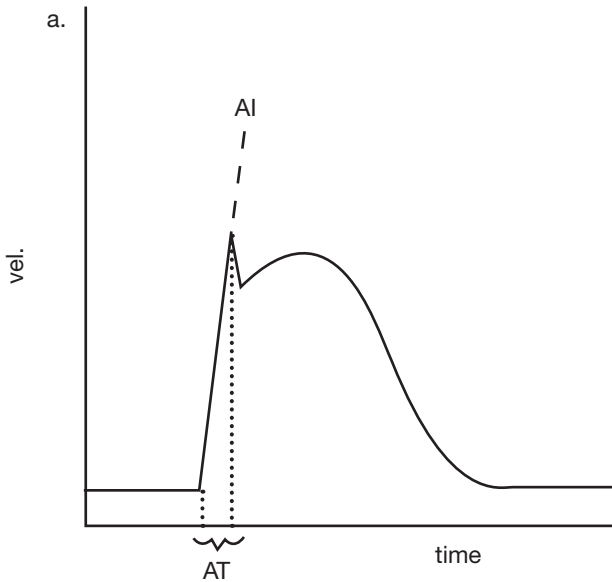


Figura 76-1. Esquema. Muestra tiempo de aceleración normal.

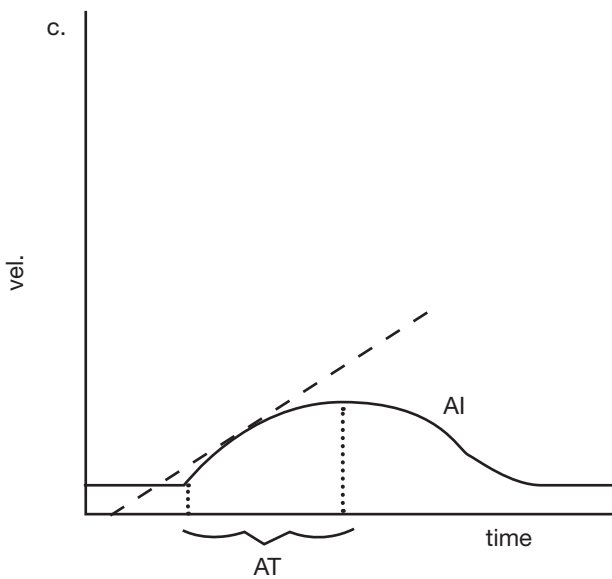


Figura 76-2. Esquema. Muestra aplanamiento de la forma de onda con tiempo de aceleración prolongado.

Las limitaciones de este método son que no detecta estenosis <50%, que lo afecta la presencia de múltiples arterias renales y de arterias polares (en el 22-27% de los casos) y que no puede diferenciar entre oclusión y estenosis crítica. Además, la comparación latero-lateral es imposible en pacientes monorrenos e inútil en el caso de estenosis bilaterales.

Independientemente de estos aspectos técnicos, hay otros factores relacionados con los pacientes que afectan la interpretación de los resultados de las determinaciones intrarrenales como son la presión arterial, la edad, fármacos (inhibidores de la enzima de conversión, β -bloqueantes) y otras patologías como nefropatías y cardiopatías.

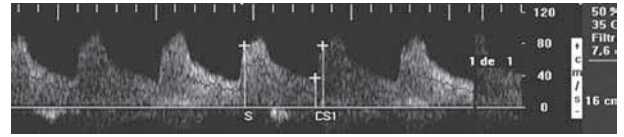


Figura 76-3. Tiempo de aceleración normal. S= sístole, D= diástole, S1= primer pico sistólico.

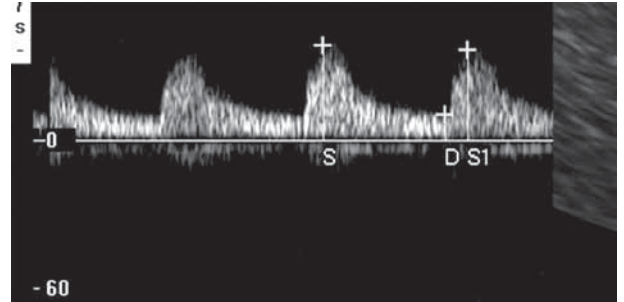


Figura 76-4. Aplanamiento de la forma de onda con tiempo de aceleración prolongado.

S= sístole, D= diástole, S1= primer pico sistólico.

Por este motivo, los autores concuerdan con otros autores en que debido a que los factores que influyen sobre la distensibilidad del vaso son tan numerosos y variables y a que el grado de resistencia del órgano terminal también varía, todos los índices que intentan detectar estenosis arterial recurriendo a parámetros influidos por el efecto resistencia-distensibilidad están destinados al fracaso.

Determinación extrarrenal

Esta determinación se realiza midiendo la VPS y la VFD de la arteria renal a nivel de ostium, el tercio medio y el hilio renal. También aquí se calculan el IR y el TA y deben realizarse no menos de tres determinaciones para confirmar el diagnóstico.

La principal limitación del estudio extrarrenal también es el meteorismo, aunque también lo afectan la obesidad, los movimientos respiratorios, la tortuosidad arterial y un ángulo de incidencia incorrecto (correcto <60°). Otro problema que plantea este tipo de evaluación es la dificultad para visualizar las arterias accesorias y la alta tasa de falla técnica que alcanza el 20-40% en manos inexpertas. Este método es operador dependiente y presenta una marcada curva de aprendizaje.

De acuerdo con la bibliografía especializada, otra de las limitaciones de esta modalidad es que no es posible diferenciar entre estenosis moderadas y severas.

Sin embargo, en nuestro laboratorio elaboramos criterios para diferenciar entre estos dos grados de estenosis sobre la base de arterias renales estudiadas y comparadas con arteriografía).

Parámetros Doppler a evaluar (tabla 76-1; fig. 76-5,6)

A. VPS: es la determinación de la velocidad máxima del flujo sanguíneo durante la sístole.

B. VFD: es la determinación de la velocidad del flujo sanguíneo sobre el final de la diástole.

C. IR: equivale a la velocidad del pico sistólico menos la velocidad de fin de diástole sobre la velocidad del pico sistólico.

D. TA: es el tiempo transcurrido desde el fin de la diástole hasta el primer pico sistólico.

Habitualmente se puede obtener un espectro de onda para el análisis de la VPS en el 92% de los casos. En el 8% restante, la arteria renal se visualiza parcialmente.

Consideramos que el Doppler color es útil para determinar el grado de evolución de la enfermedad renovascular, es decir, si la estenosis es moderada o severa, con el objetivo de instituir las medidas terapéuticas necesarias para preservar la función renal. La historia natural de estos pacientes muestra que la estenosis de la arteria renal tiende a progresar en el 20-40 % de los casos y frecuentemente lleva a la oclusión del vaso comprometido. La presencia de flujo turbulento a nivel de la estenosis aumenta la agregación plaquetaria favoreciendo la trombosis y por ende la progresión de la lesión estenótica.

La angiografía es el “gold standard” para cuantificar el grado de estenosis en la arteria renal, pero su costo y carácter invasivo limita su uso como estudio de pesquisa en una población cuya patología de base puede presentar alteración de la función renal.

En nuestras manos el Doppler color demuestra tener una sensibilidad del 88%, una especificidad del 94% para el diagnóstico de estenosis de la arteria renal > al 60%. Los valores hallados coinciden con los de otros autores quienes encontraron una sensibilidad del 91 al 93% y una especificidad del 95%.

La técnica Doppler presenta desventajas como dependencia del operador, dificultad en la visualización de toda la arteria y evaluación de las arterias accesorias (presentes en aproximadamente el 10-20% de la población); sin embargo consideramos que es un estudio de pesquisa confiable para detectar estenosis crítica de la arteria renal de forma no invasiva. Avances tecnológicos, como el *Power Doppler* (independiente del ángulo), agentes de contraste ecográfico con técnica de segunda armónica (que disminuye el artefacto en el color inducido por el movimiento) o el Doppler endoluminal permitirán mejorar aun más su sensibilidad y especificidad en un futuro próximo.

El Doppler endoluminal es un método seguro y eficaz para determinar velocidades y puede ser útil durante procedimientos de revascularización percutánea de arteria renal. El Doppler con contraste con técnica segunda armónica consiste en inyectar en una vena periférica sustancia de contraste que contiene microburbujas que aumentan el contraste ecogénico entre estructuras e incrementan el cociente señal-ruido de una imagen. Varios trabajos han concordado que

Tabla 76-1 Criterios de estenosis según la VPS (Modificado de Miralles y col., Cita 5)

Porcentaje de estenosis	VPS
0-59%	<220 cm/s
60-79%	220-300 cm/s
80-99%	>300 cm/s

Referencia: VPS, velocidad pico sistólico.

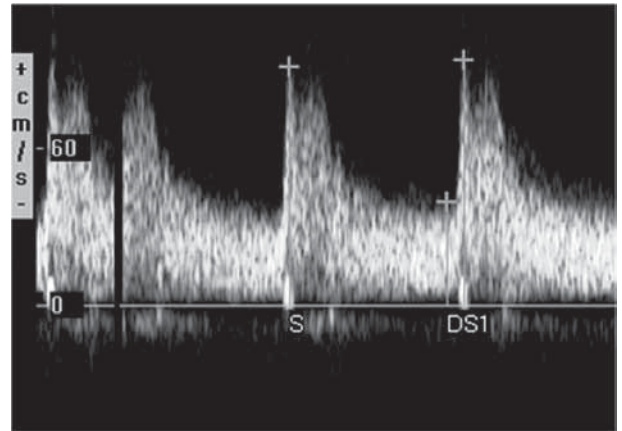


Figura 76-5. Observamos los parámetros a evaluar en el espectro de onda de la arteria renal. Velocidad del pico sistólico, velocidad del pico de fin de diástole, el Índice de Resistencia y el Tiempo de aceleración.

S= sístole, D= diástole, S1= primer pico sistólico.

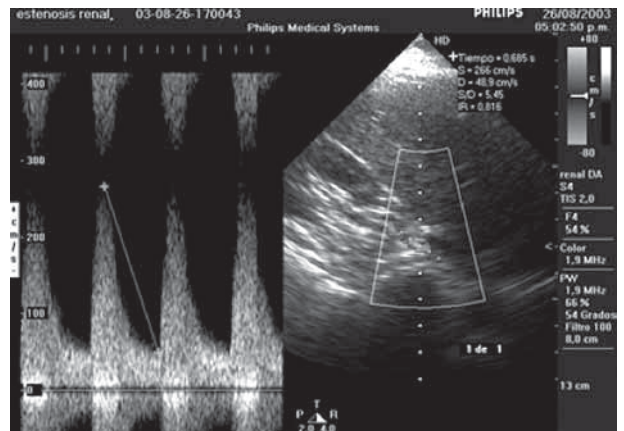


Figura 76-6. Se observa estenosis > al 60%.

con este método se obtienen formas de onda reproducibles, se reduce el número de fallas técnicas, aumenta la confianza diagnóstica en el método y se reduce el tiempo del examen y la necesidad solicitar de estudios adicionales. Consideramos que el Doppler con contraste puede convertirse en un buen método de pesquisa para pacientes con riesgo de HTA renovascular en el futuro cercano.

Bibliografía sugerida

1. Equine O, Bérégi JB, Mounier-Véhier C, Gautier C, Desmoucelles F, Carré A. Importance of the echo-doppler and helical angioscanner of the renal arteries in the management of renovascular diseases. Results of a retrospective study in 113 patients. *Arch Mal Coeur Vaiss* 1999;92:1043-1045
2. Leung DA, Hoffmann U, Pfammatter T y col. Magnetic resonance angiography versus duplex sonography for diagnosing renovascular disease. *Hypertension* 1999;33:726-731
3. De Cobelli F, Venturini M, Vanzulli A y col. Renal arterial stenosis: prospective comparison of color Doppler US and breath-hold, three-dimensional, dynamic, gadolinium-enhanced MR angiography. *Radiology* 2000;214:373-380
4. Li JC, Wang L, Jiang YX y col. Evaluation of renal artery stenosis with velocity parameters of Doppler sonography. *J Ultrasound Med* 2006;25:735-742
5. Miralles M, Cairols M, Cotillas J, Giménez A, Santiso A. Value of Doppler parameters in the diagnosis of renal artery stenosis. *J Vasc Surg* 1996; 23:428-435
6. Bonelli FS, McKusick MA, Textor SC y col. Renal artery angioplasty: technical results and clinical outcome in 320 patients. *Mayo Clin Proc* 1995;70:1041-1052
7. Qin W, Zhang X, Yang M, Zhong XH, Zhao MH. Evaluation of renal artery stenosis using color Doppler sonography in young patients with multiple renal arteries. *Chin Med J (Engl)* 2011;124:1824-1828
8. Gao J, Hentel K, Zhu Q y col. Doppler angle correction in the measurement of intrarenal parameters. *Int J Nephrol Renovasc Dis* 2011;4:49-55